

Liposarcoma ruột non gây lồng ruột: Báo cáo trường hợp lâm sàng hiếm gặp

Small bowel Liposarcoma causing intussusception: A rare Case report

Nguyễn Văn Dư, Nguyễn Anh Tuấn

Bệnh viện Trung ương Quân đội 108

Tóm tắt

Đặt vấn đề: Ung thư tế bào mỡ (Liposarcoma) là một trong những u ác tính của mô mềm, thường được tìm thấy tại các vị trí mô mỡ sâu trong cơ thể như dưới lớp cơ dày, khoang mỡ sau phúc mạc, rất hiếm gặp ở đường ruột. Chúng tôi báo cáo trường hợp lâm sàng Liposarcoma nguyên phát tại ruột non gây lồng ruột được phẫu thuật thành công. **Cá lâm sàng:** Bệnh nhân nữ 64 tuổi, vào viện vì lý do đau bụng quặn cơn hố chậu phải, chụp cắt lớp vi tính ổ bụng cho thấy hình ảnh khối tổn thương hướng tới lồng ruột, đáy khối lồng có khối đậm độ mô mềm kích thước 3 × 4,4cm, ngấm thuốc đều. Bệnh nhân được phẫu thuật nội soi tháo lồng, cắt đoạn ruột non có khối u. Giải phẫu bệnh cho thấy khối tổn thương có hình ảnh phù hợp với Liposarcoma. Bệnh nhân sau mổ hồi phục tốt, ổn định ra viện sau 5 ngày điều trị. **Kết luận:** Liposarcoma cần được xem xét khi chẩn đoán nguyên nhân lồng ruột ở người trưởng thành. Phẫu thuật là lựa chọn ưu tiên trong điều trị, sau mổ cần quản lý theo dõi tái phát.

Từ khóa: Ung thư tế bào mỡ ruột non, lồng ruột.

Summary

Introduction: Liposarcoma (LPS) is a malignant soft tissue tumor, usually found in the retroperitoneum, extremities, or cervical area, in small bowel LPS is a very rare. We present an extremely rare case of intussusception caused by a primary small bowel LPS that was removed by surgical treatment. **Presentation of case:** We reported a 64-year-old female with primary small bowel liposarcoma. On examination, only abdominal pain was confirmed. Abdominal computed tomography (CT) showed an intestinal invagination cause by a soft tumor. The patient underwent a part of small bowel excision with the lesion. Histopathology showed the tissue to be composed of well-differentiated liposarcoma. The patient recovered well on postoperative follow-up and was discharged on the fifth day. **Conclusion:** LPS should be considered in differential diagnosis of adult intussusception. Surgery is the first choice for treatment, and careful observation after surgery is necessary.

Keywords: Small bowel Liposarcoma, Intussusception.

1. Đặt vấn đề

Ung thư tế bào mỡ (Liposarcoma) là một trong những u ác tính của mô mềm (soft tissue sarcomas), được chia làm 4 type: Biệt hóa cao, thể

hỗn hợp, kém biệt hóa, và không biệt hóa [1]. Trên người lớn Liposarcoma thường được tìm thấy tại các vị trí mô mỡ sâu trong cơ thể như dưới lớp cơ dày, khoang mỡ sau phúc mạc. Ở đường ruột, Liposarcoma rất hiếm gặp, thường được báo cáo tại mạc treo ruột hoặc phía ngoài thành ruột. Chúng tôi báo cáo trường hợp lâm sàng Liposarcoma nguyên phát tại ruột non gây lồng ruột được phẫu thuật thành công.

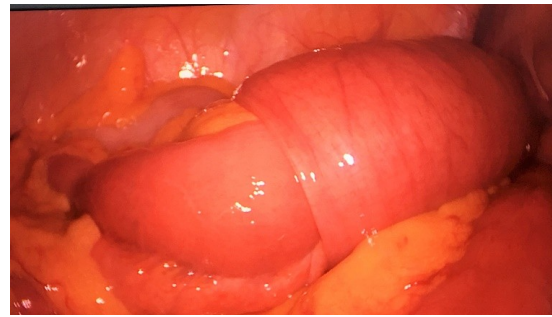
Ngày nhận bài: 30/8/2022, ngày chấp nhận đăng: 9/9/2022

Người phản hồi: Nguyễn Văn Dư,

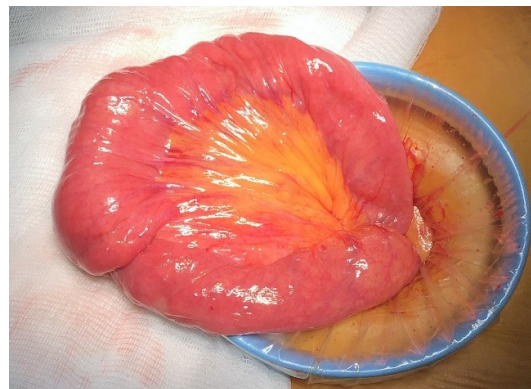Email: nvdu3108@gmail.com - Bệnh viện TWQĐ 108

2. Trường hợp lâm sàng

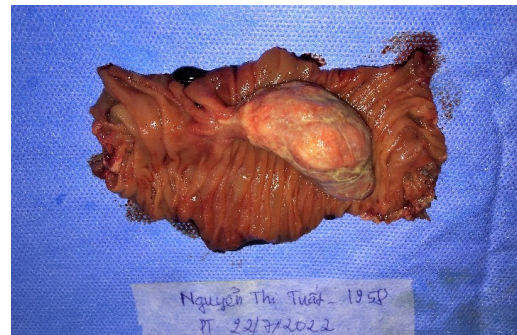
Bệnh nhân nữ 64 tuổi, vào viện vì lý do đau bụng quặn cơn hố chậu phải, tiền sử trước đó đã tái diễn cơn đau nhiều lần, tự khỏi, kèm theo có buồn nôn nhưng không nôn, không có rối loạn đại tiện. Khám lâm sàng cho thấy bệnh nhân có khối 6 × 8cm tại hố chậu trái, di động, ấn tức. Các chỉ số xét nghiệm huyết học và sinh hóa trong giới hạn bình thường. Chụp X-quang ổ bụng không có hình ảnh mức khí dịch. Chụp cắt lớp vi tính đa dãy ổ bụng có thuốc cản quang cho thấy hình ảnh khối tổn thương tại hố chậu trái hướng tới lồng ruột, đáy khối có khối đậm độ mô mềm kích thước 3 × 4,4cm, ngấm thuốc đều, không có hình ảnh thiếu máu thành ruột, các quai ruột phía trước giãn nhẹ (Hình 1). Bệnh nhân được phẫu thuật nội soi thăm dò, xác định tổn thương là khối lồng ruột non tại vị trí cách góc hồi manh tràng 1,5m (Hình 2), quai ruột non có khối lồng ruột được cố định và đưa ra ngoài qua vị trí mở rộng lỗ trocar rốn (Hình 3). Quai ruột lồng ruột được tháo lồng bằng cách đẩy từ phía xa đến phía gần. Sau khi tháo lồng xác định bên trong ruột non có khối u dạng Polyp kích thước 3 × 5cm là nguyên nhân gây lồng. Đoạn ruột non có khối u sau đó được cắt dài 10cm (Hình 4). Giải phẫu bệnh cho thấy tổn thương đại thể là khối u kích thước 3 × 5 × 2,5cm, một đầu có chân dạng Polyp dài 1cm, mặt cắt ngang qua khối có màu vàng; Hình ảnh vi thể: Tế bào u có nhân lớn, đa hình thái, bào tương rộng, tăng sắc tố rải rác trong các tế bào mỡ trưởng thành, phù hợp LipoSarcoma (Hình 5). Bệnh nhân sau mổ theo dõi hồi phục tốt, được cho ăn vào ngày hậu phẫu thứ 2, không có biến chứng xảy ra trong quá trình hậu phẫu.



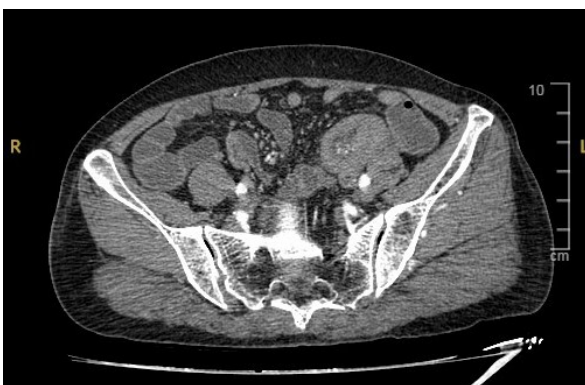Hình 2. Khối lồng ruột trong nội soi



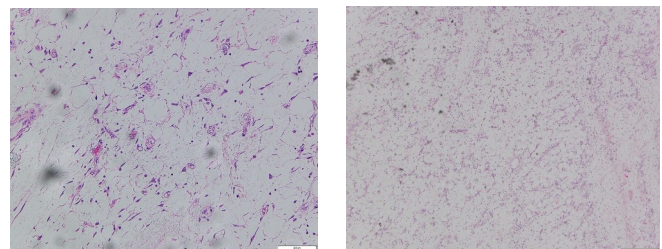
Hình 3. Khối lồng ruột được đưa ra và tháo lồng



Hình 4. Khối u dạng Polyp kích thước 3x5cm sau khi được cắt đoạn ruột non và mở ruột



Hình 1. CT ổ bụng cho thấy tổn thương lồng ruột tại hố chậu trái kích thước 3 × 4,4cm



Hình 5. Hình ảnh giải phẫu bệnh. A: Các tế bào không điển hình hình với nhân lớn và tăng sắc tố rải rác trong các tế bào mỡ trưởng thành (nhuộm HE, × 200); B: Các tế bào hình thoi đa dạng sắp xếp theo hình thấu kính (nhuộm HE, × 40)

3. Bàn luận

Liposarcoma không biệt hóa là một thuật ngữ được Evans đưa ra lần đầu tiên vào năm 1979 để mô tả ung thư tế bào mỡ có chứa hỗn hợp của u mỡ không điển hình và ung thư tế bào mỡ biệt hóa cao [2]. Vị trí u thường gặp ở tứ chi và sau phúc mạc. Tại đường tiêu hóa, sarcom mỡ nguyên phát rất hiếm gặp. Theo những tài liệu chúng tôi tham khảo được, trên thế giới, cho đến nay có 6 trường hợp Liposarcoma nguyên phát tại ruột non được báo cáo, trong số đó 01 trường hợp gây lồng ruột non [3]. Tổn thương thứ phát của liposarcoma trên đường tiêu hóa trong các trường hợp u nguyên phát sau phúc mạc cũng rất hiếm gặp. Năm 2000, Hasegawa báo cáo 5 trường hợp Liposarcoma tại mạc treo ruột non, không có trường hợp nào trong số này u nguyên phát trên thành ruột [4]. Sự xuất hiện của những khối u này trong ruột non thường biểu hiện như một polyp dưới niêm mạc [5, 6]. Trong trường hợp của chúng tôi, khối u dạng polyp phát triển vào trong lòng ruột, gây lồng ruột bán cấp tính. Bệnh nhân được phẫu thuật cắt đoạn ruột non có khối u, theo dõi sau mổ hồi phục và không có biến chứng.

Phẫu thuật cắt bỏ hoàn toàn khối u là lựa chọn ưu tiên hàng đầu trong điều trị liposarcoma [3]. Hiệu quả của hóa trị bổ trợ điều trị liposarcoma vẫn chưa rõ ràng [7]. Đối với Liposarcoma sau phúc mạc, xạ trị trước hoặc sau phẫu thuật có liên quan đến tăng thời gian sống thêm toàn bộ so với phẫu thuật đơn thuần [8]. Tuy nhiên, trong trường hợp bệnh nhân của chúng tôi, khối u nguyên phát tại hồi tràng và không phù hợp với xạ trị, đồng thời tình trạng lồng ruột bán cấp tính cần can thiệp ngoại khoa sớm. Tỷ lệ tái phát của các bệnh nhân Liposarcoma được báo cáo khá cao, khoảng 40% các bệnh nhân sẽ có tái phát tại chỗ, trong số đó tỷ lệ có di căn xa là 17% [1].

4. Kết luận

Liposarcoma cần được xem xét khi chẩn đoán nguyên nhân lồng ruột ở người trưởng thành. Phẫu

thuật là lựa chọn ưu tiên trong điều trị, sau mổ cần quản lý theo dõi tái phát.

Tài liệu tham khảo

1. Fletcher CD, Unni K, Mertens F (2002) *World Health Organization classification of tumours. Pathology and genetics of tumours of soft tissue and bone*. IARC press.
2. Evans HL (1979) *Liposarcoma a study of 55 cases with a reassessment of its classification*. The American journal of surgical pathology 3(6): 507-524.
3. Matsuo K, Inoue M, Shiraiet Y et al (2018) *A rare case of primary small bowel de-differentiated liposarcoma causing intussusception: A case report*. Medicine (Baltimore) 97(24): 11069.
4. Hasegawa T, Seki K, Hasegawa F et al (2000) *Dedifferentiated liposarcoma of retroperitoneum and mesentery: Varied growth patterns and histological grades a clinicopathologic study of 32 cases*. Human pathology 31(6): 717-727.
5. D'Annibale M, Cosimelli M, Covello R et al (2009) *Liposarcoma of the colon presenting as an endoluminal mass*. World Journal of Surgical Oncology 7(1): 1-5.
6. Cha EJ (2011) *Dedifferentiated liposarcoma of the small bowel mesentery presenting as a submucosal mass*. World J Gastrointest Oncol 3(7): 116-118.
7. Woll PJ, Reichardt P, Le Cesne A et al (2012) *Adjuvant chemotherapy with doxorubicin, ifosfamide, and lenograstim for resected soft-tissue sarcoma (EORTC 62931): A multicentre randomised controlled trial*. The lancet oncology 13(10): 1045-1054.
8. Nussbaum DP, Rushing CN, Lane WO et al (2016) *Preoperative or postoperative radiotherapy versus surgery alone for retroperitoneal sarcoma: A case-control, propensity score-matched analysis of a nationwide clinical oncology database*. The lancet oncology 17(7): 966-975.